

8

diagnosi & terapia 02/08
spazio-salute.it

Salute

Vuoi chiudere il tuo diastema?

Autore: Dott. Bahri **ADIS**

*Implantologia e Parodontologia,
Milano,
Tel. 02.58303737*

Metodi di chiusura dello spazio tra i denti frontali e correzione degli spazi. Per adulti e bambini

In Italia, quando s'incontra qualcuno con un ampio spazio tra i denti frontali (diastema), si è soliti dire che la persona è fortunata nella vita. L'American Association of Orthodontists, in modo meno fantasioso ma più realista, definisce il **diastema** come **"lo spazio tra due denti"**. In ogni caso, questo spazio tra i denti nella parte frontale è spesso un sintomo che accompagna anomalie a carico di entrambe le mascelle. Vediamo di cosa si tratta esattamente.

Diastema "vero" e "non-vero"

Il diastema può essere collegato a vari fattori ed è stato classificato in due forme: una "vera" e un'altra "non-vera". Viene considerato come "vero":

- * un diastema mediale, cioè uno spazio isolato tra i due incisivi superiori mediani;
- * il cosiddetto "spazio dei primati" (delle scimmie) che identifica la formazione di uno spazio nell'arcata

superiore tra l'incisivo laterale di latte e il canino di latte (nella dentizione decidua) e, nell'arcata inferiore, tra il canino e il primo molare, durante il periodo d'uso (in genere dal 3° al 6° anno di vita);

- * "vero" diastema è anche quello che si verifica dopo la completa uscita dei canini superiori che rimangono tutta la vita.

La causa di queste irregolarità nel diastema mediano superiore o inferiore va spesso ricercata nel frenulo. Si tratta di una plica che collega le labbra alla mucosa alveolare e che ha origine dallo sviluppo di una piccola prominenza nella zona mediana interna del labbro superiore.

Nel caso di diastema, il frenulo presenta un'attaccatura molto bassa, ma possono esistere eccezioni.

Succhiarsi il pollice?

Attenzione, diastema probabile

In tutti gli altri casi di diastema, la diagnosi è di "non-vero". In pratica questi sono causati da:

- * la direzione di uscita divergente degli incisivi mediani;
- * abitudini orali viziate (suzione del pollice, morso del labbro, ecc.);
- * mancato o scarso sviluppo di uno o di tutti e due gli incisivi laterali;
- * discrepanze tra lo spazio disponibile nell'arcata e le dimensioni dei

denti; vale a dire che c'è più spazio nell'arcata di quanto richiesto dai denti. In questo caso lo spazio si verifica tra tutti i denti;

- * condizioni patologiche, come le cisti. Oltre a quelle follicolari o radicolari, si può pensare anche ad una cisti naso-palatale.

La terapia

La terapia che utilizzo per far fronte al cosiddetto "vero" diastema consiste nel togliere chirurgicamente il frenulo labiale. Devo però eseguire questo piccolo intervento ad un'età non inferiore ai dieci anni e, al massimo, dopo l'uscita dei canini permanenti, con cure successive.

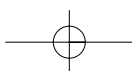
In caso di diastema "non-vero", provvedo innanzi tutto ad eliminare le cause che ho elencato sopra e, solo in seguito, intervengo con cure adeguate.

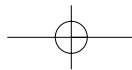
E' chiaro che per il paziente, specie se è adulto, è importante non solo la funzionalità disturbata, ma soprattutto l'estetica dentale.

Infatti, il diastema dovrebbe essere individuato, visionato e curato il più presto possibile.

Bambini & adulti

Quando curo i bambini, uso la terapia ortodontica per tutte le forme di diastema, chiudendo gli spazi con appa-





recchiature fisse o mobili, secondo la gravità e le necessità che, naturalmente, devono essere studiate caso per caso.

Se riesco a intervenire per tempo, i risultati sono ottimi sia dal lato funzionale, sia da quello estetico, senza utilizzare altre metodologie oltre l'applicazione degli apparecchi ortodontici. Quando, invece, tratto gli adulti, il fattore estetico assume senz'altro un'importanza maggiore rispetto a quello funzionale. In questo caso, se i denti sono sani, non ritengo necessario incapsularli in ceramica per renderli più larghi e, di conseguenza,

diminuire lo spazio. Utilizzo, invece, un composito che chiude lo spazio mediano: in questo modo allargo i denti ed effettuo il lavoro in modo non-invasivo.

Un sorriso da star

Per una scelta esteticamente ancora più convincente, posso utilizzare le "faccette" o veneers. In questo caso, con una preparazione minima del dente (solo la zona frontale e, in parte, quella laterale), ottengo risultati stupendi perché le faccette in ceramica pura vengono dipinte a mano e personalizzate. Nel caso i denti siano

cariati o già ricostruiti, posso adeguare e ripristinare i diastema chiudendo lo spazio intermedio con capsule in ceramica pura o, meglio ancora, in zircono, un materiale innovativo che non necessita di una preparazione invasiva come altri tipi di capsule.

I preliminari sono minimi, l'adesione al dente è perfetta e la durata maggiore rispetto ad ogni altro genere di capsula.

L'ultimo tocco è dato dalla personalizzazione (con colori e sfumature di denti e gengive secondo i desideri del paziente) per un effetto finale da American star e divo di Hollywood.

PHYTO GARDIA
RIMEDI NATURALI

per la gola e per le vie respiratorie
Sanagol[®]

con MENTHOLINA e EUCALIPTO per la tosse del raffreddore

Sollievo per la tua gola



Vaspettano a
COSMOFARMA 2008
Pacl. 18 - Stand E 21



IN FARMACIA

Tel. 045-6770222 - Fax 045-6770531 - www.phytogarda.it - Bardolino - Verona

